Aus der chirurgischen Abteilung des zahnärztlichen
Instituts der Universität München
Prof. Dr. Kranz, Direktor.

Zahn-Reimplantationen

Inaugural-Dissertation

zur Erlangung der Doktorwürde
in der Zahnheilkunde

einer hohen medizinischen Fakultät der
Ludwig-Maximilians-Universität München.

Vorgelegt von:

Eckerlein Anton.

Druck: Buch- u. Verlagsdruckerei Heinr. Bachmann, Lauf a. P.

1936

Meinen lieben Eltern
in Dankbarkeit gewidmet.

Lebenslauf.

Am 24. November 1912 wurde ich zu Westheim bei Feuchtwangen geboren. Die Volksschule besuchte ich von 1919 bis 1923 in Pfalzpaint bei Eichstätt und darauf bis 1928 das hum. Gymnasium in Neuburg a. D. Anschließend ging ich in die gleichnamige Anstalt nach Eichstätt und erwarb mir dort 1932 das Reifezeugnis. Vom Sommersemester 1932 bis Ende des Wintersemesters 1933/34 studierte ich in Erlangen Zahnheilkunde, und legte im März 1934 die zahnärztliche Vorprüfung ab. Die nun folgenden Semester studierte ich Zahnheilkunde an der Universität München. Im Frühjahr 1936 legte ich dort die zahnärztliche Schlußprüfung ab.

Anton Eckerlein.

*

Inhalt.

Seite

I. Geschichte 5
II. Indikation 7
III. Histologische Vorgänge 9
IV. Technik des Eingriffes 13
V. Prognose 18
VI. Eigene Fälle:
a) Fall Netzle 20
b) Fall Hörmann 23
c) Fall Ampletzer 24
d) Fall Korb 25
e u. f) Fall Fischer 26
VII. Fälle aus der Literatur 28
VIII. Schrifttum 32

*

I.

Schon zur Zeit des Hippokrates und sogar schon früher sollen Zahnimplantationen vorgenommen worden sein. Aus dem römischen Kaiserreiche wird uns berichtet, daß Sklaven Zähne opfern mußten, um damit Schneidezahnlücken freier Bürger zu decken. Auch das Mittelalter kannte derartige Eingriffe (Vergleiche Abul-Kasim, genannt Abulkasis, arabischer Arzt, † zu Cordoba). Vom Ende des 16. Jahrhunderts haben wir eine Mitteilung von Ambroise Paré (1594), der seine Methode und einen Fall von geglückter Ueberpflanzung eines Zahnes von einem Mädchen auf eine Frau beschreibt. De la Motte (1717) berichtet, daß ihm die knöcherne Wiedervereinigung des reimplantierten Zahnes mit dem Kiefer geglückt zu sein scheint. Später aber mußte der Zahn wegen auftretender Schmerzen wieder entfernt werden. Im 17. und 18. Jahrhundert soll es in Frankreich und England eine verbreitete Uebung gewesen sein, daß reiche Leute von ärmeren passende Zähne kauften und sich einpflanzen ließen. Die Erfolge sollen in Bezug auf Einheilung gut gewesen sein. Wegen Uebertragung von Krankheiten jedoch, sei man wieder davon abgekommen. Viele Aerzte hielten es auch nicht für standesgemäß und sittlich, Mängel reicher Leute auf Kosten der Gesundheit ärmerer zu beseitigen und bekämpften deswegen die Operation sehr scharf. Vom sozialen Standpunkt aus ist uns dieses Verhalten heute sehr der Beachtung wert.

In Deutschland scheint Schellhammer (1716) als erster Zahnimplantationen ausgeführt zu haben. L'Ecluse (1755) und Pfaff (1756) waren begeisterte Anhänger der Operation und Brunner (1776) transplantierte auch „tote" Zähne.

Der englische Chirurg Hunter (1778) machte sogar auch schon experimentelle Untersuchungen. Besonders bekannt wurde seine einmal geglückte Einpflanzung eines menschlichen Zahnes in einen Hahnenkamm. Fox (1821) und Philippens (1853) reimplantierten nicht nur ganze Zähne, sondern, um den Schwund des Alveolarfortsatzes zu verhindern, auch kronenlose Wurzeln.

Scheff (1890), Römer (1901) und andere erreichten auf experimentellen und exakten histologischen Wegen eine, mindestens teilweise Klarheit über die Gewebsneubildungen im Pulpenraum und die Art der Einheilung.

Außer vielen anderen hat später auch Schröder (1911) wertvolle Untersuchungen über die Art der Einheilung angestellt und diese besonders auch auf heteroplastische Implantationen ausgedehnt. Aber auch schon vor ihm, z. B. von Maggiolo (1809), waren zahlreiche Versuche mit Zahnwurzeln aus artfremdem Material gemacht worden.

✶

II.

Eine Zahn-Reimplantation ist in aller erster Linie und fast ausnahmslos immer am Platze, wenn durch irgendeinen Unfall wie Schlag, Stoß, Fall und dergleichen ein Zahn in toto oder wenigstens mit dem größeren Teil der Wurzel aus der Alveole gefallen ist.

Ferner ist eine Wiedereinpflanzung angezeigt, wenn ein Zahn bei der Extraktion eines anderen versehentlich entfernt, mitentfernt oder stark luxiert, oder hiebei durch ein Trauma in den Kiefer hineingetrieben wurde. Häufiger sind jedoch die Fälle, in denen ein Zahn erst extrahiert werden mußte, weil seine Erkrankung auf gewöhnlichem Wege nicht zu beheben und eine chirurgische Behandlung kontraindiziert oder erfolgslos war. Beispiele hiefür sind: Platzmangel, sehr geringer Abstand von der Oberkieferhöhle oder vom nervus mandibularis, oder hartnäckige Gangrän eines Zahnes. In früheren Jahren, vor dem Bekanntwerden der Wurzelspitzenresektion, wurde hier die Reimplantation sehr häufig ausgeführt, ja sie war vielfach das Mittel der Wahl.

Allerdings soll die Wiedereinpflanzung von Zähnen nicht systematisch geübt werden, da wir wissen, daß wiedereingepflanzte oder verpflanzte Zähne wegen der fast immer einsetzenden, mehr oder weniger rasch fortschreitenden Resorption durchschnittlich sich nur 5—10 Jahre erhalten. Eine genaue Feststellung der Zahnstellungs- und Mundverhältnisse wird daher unser Vorgehen entscheidend bestimmen. Bei sehr gedrängter Zahnstellung, sogenannter dachsteinförmiger Stellung, bei Kindern von 8—15 Jahren werden wir deshalb häufig Zähne, ja selbst Frontzähne, nicht wieder einsetzen. Erfahrungsgemäß wird die entstandene Zahnlücke — bei günstigen anatomischen Verhältnissen auch ohne orthodontische Maßnahmen — durch Aneinanderrücken der Nachbarzähne kleiner und verschwindet schließlich. Die so geschlossene Zahnreihe befriedigt dann kosmetisch, phonetisch und kaufunktionell. Selbst für einen mittleren Schneidezahn des Oberkiefers kann dies zutreffen. Dieser Zustand ist dann ein dauernder, was für die Wiedereinpflanzung in der Regel nicht zutrifft.

Auch Milchzähne sind schon mit Erfolg reimplantiert worden. Man sollte aber lieber davon absehen und es wird auch von den meisten Autoren abgeraten. Durch gestörten Heilungsverlauf nämlich, kann der Zahnkeim des bleibenden Zahnes geschädigt werden.

Smelhaus rät die Reimplantation von Milchzähnen nur dann, wenn die Notwendigkeit und Möglichkeit besteht, für den nachrückenden bleibenden Zahn den Platz frei zu halten. Jedoch kommen nur gesunde Zähne und vor allem nur solche im Frontzahngebiet in Frage. Die Wahrscheinlichkeit einer normalen Resorption schließt er neben vielen anderen aus. Dafür fehlt ja dem Reimplantat der wichtigste Faktor, die Pulpa. Ist nun aber trotzdem ein Milchzahn wieder eingepflanzt worden, und kommt es nicht zur normalen Resorption, so ist die Extraktion angezeigt. Dadurch wird der Platz für den bleibenden Zahn frei und die allenfallsige Retention desselben verhindert.

Herrenknecht hält den Versuch einer Reimplantation bei Milchmolaren dann für wünschenswert, wenn sich die 6 Jahr-Molaren noch nicht in ihrer ganzen Höhe eingestellt haben. Dann könnte nämlich die Gefahr bestehen, daß auch die Prämolaren im bleibenden Gebiß in ihrer Höhe zurückbleiben und alle Nachteile eines tiefen Bisses („Infraokklusion") sich einstellen.

Das Lebensalter hat, wie die Erfahrung zeigt, keinen besonderen Einfluß auf das Ergebnis von Zahneinpflanzungen. Die Festigung aber scheint sich bei jugendlichen Individuen rascher einzustellen. Dagegen besteht bei älteren Patienten die Möglichkeit eines besseren Dauererfolges. Bestimmte Erfahrungen darüber aber fehlen noch. Auch bei Patienten im Alter von über 60 Jahren wurde der Eingriff mit gutem Gelingen ausgeführt.

*

III.

Um heute überhaupt eine Implantation irgendwelcher Art mit Aussicht auf Erfolg zu unternehmen, ist es notwendig, über die histologischen Vorgänge beim Heilungsverlauf unterrichtet zu sein. Zahlreiche Forscher haben darüber gearbeitet und ein einigermaßen klares Bild geschaffen. Eine restlose Klärung ist noch nicht gelungen und die eine und andere Frage bleibt daher immer noch zu beantworten.

Bei Entfernung eines Zahnes aus der Alveole wird das Periodontium zerrissen, wobei auch der gesamte Aufhängeapparat zerfetzt wird. Teils am Alveolarknochen, teils an der Zementschicht des Zahnes bleiben Gewebsteile zurück. Wird nun dieser Zahn sofort, sehr bald, oder wenigstens nach ständiger künstlicher Ernährung seit seiner Entfernung reimplantiert, so können diese Periodontiumteile wohl miteinander wieder verwachsen und auf diese Weise kann es zu einer Festheilung per primam intentionem kommen. Diese Möglichkeit tritt aber nur dann ein, wenn alle Teile wieder miteinander in Verbindung treten und zwischen den Zellen ein direkter Säfteaustausch stattfindet. Nach der Heilung ist im Röntgen- wie im mikroskopischen Bilde ein Unterschied mit normalen Verhältnissen im Periodontium nicht zu erkennen.

Bleiben jedoch bei der Einpflanzung an Stellen zwischen Zahnwurzel und Alveole Zwischenräume — und solche Stellen finden sich fast immer — so ist der Heilungsverlauf ein anderer. Hier wächst vom Knochen her Granulationsgewebe nach der Wurzel hin. An dieser kommt es in einzelnen Punkten zu Resorptionen und es bilden sich sogenannte Resorptionslakunen. Füllen diese Lakunen sich nun von der Alveole her mit knochenbildendem Gewebe aus, sodaß schließlich der Zahn mit dem Kieferknochen verwächst, so kann dieser Prozeß auf längere oder kürzere Zeit zum Stillstand kommen. Diese Art der Einheilung bezeichnen wir dann als restitutio per secundam.

Bleibt aber aus irgendeinem Grunde die Neubildung und Apposition des Knochens in den Resorptionslakunen der Wurzel aus — und auch das scheint stellenweise leider sehr häufig der Fall zu sein — so schreitet die Resorption bald schneller, bald langsamer weiter. Die Wurzel wird mehr und mehr aufgelöst, der Zahn verliert seinen Halt und fällt schließlich aus.

Wir sehen also: Je inniger und fester die Wurzel der Alveolarwand anzuliegen kommt, desto schneller kommt es zur Festheilung und desto besser sind die Dauererfolge. Je weiter dagegen Zwischenräume Alveole und Wurzel trennen, um so üppiger wuchert das Granulationsgewebe und desto weiter greift die Resorption um sich. Es sind daher bei Reimplantationen die Ergebnisse hinsichtlich ihrer Dauer besser als bei anderen Odontoplastiken, da die Wurzel in den letzteren Fällen ihr neues Fach nie so gut ausfüllen wird, wie dort, wo die anatomisch gegebenen Verhältnisse Zwischenräume auf ein Mindestmaß herabzwingen.

Untersuchungen haben nun ergeben, daß bei einem eingepflanzten Zahn alle drei Vorgänge:

1. Heilung per primam intentionem,
2. knöcherne Vereinigung,
3. fortschreitende Resorption

sich gleichzeitig abspielen können und sich auch in der Tat fast regelmäßig abspielen. Resorptionserscheinungen finden sich übrigens nicht nur am Implantat, sondern auch am Kieferknochen selbst.

In der Regel tritt restitutio per primam nur stellenweise ein und sie kann nur dann überhaupt eintreten, wenn „frische" Zähne eingepflanzt werden, wenn also die Periodontiumreste der Zementschicht oder — nach Römer mindestens die Zementkörperchen — sich bis zur Einpflanzung lebend erhalten haben.

Untersuchungsergebnisse bei der Einpflanzung in operativ erzeugte Alveolen oder von heteroplastischem Material lehren, daß für Resorption und Knochenbildung Periodontiumreste nicht notwendig sind. Vom Knochen vorsprießende Zellen bewirken die gleichen Vorgänge. Vielleicht sind sogar in allen Fällen die Erscheinungen überhaupt nicht auf Zellen aus den Periodontiumresten, sondern auf solche, die dem Knochen entstammen, zurückzuführen. Jedenfalls scheinen die Teile des Periodontiums, die am Zement zurückbleiben, für die Neubildung von Gewebe kaum eine Rolle zu spielen. Wahrscheinlich verfallen sie regressiven Prozessen irgendwelcher Art. Dafür spricht der Befund und der Verlauf der Einheilung bei Zähnen, die von der Wurzelhaut ganz entblößt waren. Dies ist ja immer der Fall, wenn die Periodontiumreste entfernt werden mußten, da sie erkrankt waren.

Die gleichen Verhältnisse sind gegeben, bei eingetrockneten und mazerierten, also sogenannten „toten" Zähnen, die lange aus der Alveole entfernt und deshalb von der Ernährung ausgeschlossen waren. Daß das Periodontium keine notwendige Voraussetzung für das Gelingen der Ein-

pflanzung ist, zeigen auch die Erfolge bei Implantationen in künstlich erzeugte Alveolen oder von heteroplastischem Material, wie z. B. von Elfenbein.

Mitscherlich (1863) spricht auf Grund histologischer Untersuchungen von „wirklicher" Einheilung, wenn die Periodontiumreste des Zahnfaches sich mit denen der Wurzel wieder vereinigten. Von „mechanischer" Einheilung hingegen spricht derselbe Autor, wenn die Befestigung des Zahnes durch Knochen, der sich in die Resorptionslakunen des Implantats einlagert, erfolgt.

Nach seiner Ansicht wird die Zahnpulpa durch Gefäße, die von außen (gemeint ist das foramen apikale) hineinwachsen, regeneriert. Diese Ansicht durfte aber heute längst verlassen sein, selbst dann, obwohl uns Quintarelli einen Fall von vollständiger Regeneration der Pulpa bei einem reimplantierten Milchzahn beschreibt. Abgesehen davon, daß es der einzige Fall ist, dem eine große Summe von Material in anderem Sinne entgegensteht, dürften unsere Zweifel über die „Vollständigkeit der Regeneration" berechtigt sein.

Fredel (1887) ist der Meinung, daß die Pulpa extrahierter Zähne, auch wenn diese sofort wieder eingepflanzt werden, immer der Nekrobiose verfalle. Stets trete Degeneration, Bildung von Cholesterinkristallen und oft vollständige Resorption ein. Dabei werde der Pulparaum durch Gewebe ausgefüllt, das von Resorptionsstellen her einwuchere. Scheff und Römer stellen nach genauen Forschungen mikroskopisch fest, daß die Pulpa solcher Zähne stets absterbe und der völligen oder teilweisen Resorption anheimfalle. Der dabei frei werdende Raum wird ausgefüllt von granulierendem, oft knochenbildendem Gewebe. Dies gelangt durch Resorptionsstellen oder durch das inzwischen erweiterte foramen apikale in das Innere des Zahnes. Durch Resorption von innen her kann der Verlust des Zahnes beschleunigt werden.

Warum es in einem Falle zu Resorptionen verschiedensten Grades kommt, im anderen Falle nicht, das wissen wir nicht. Arnheim glaubt an die Wahrscheinlichkeit biochemischer Einflüsse.

Art und Schwere gelegentlicher Infektionen des Implantats, sowie individuelle Eigenart des Patienten dürften mitbestimmenden Einfluß ausüben. Für pathologische Resorption ist nicht entferntes Granulationsgewebe anzuschuldigen. Es dürfte aber eine große Schwierigkeit sein, hier genaue Grenzen zu ziehen. Freilich stimmen alle Autoren darin überein, daß für Resorptionen an der Wurzel Granulationen anzuschuldigen sind. Ist es aber möglich, diese immer zu entfernen oder gar ihre Ent-

stehung zu verhindern? Schon durch die Zerreissung des Periodontiums mit dem Aufhängeapparat oder erst gar durch das Anfrischen der Alveole vor der Reimplantation werden doch Verhältnisse geschaffen, deren Heilung, wenn nicht durch Granulationen bedingt, so doch sicher mit Granulation einhergeht. Und doch finden wir nicht allzu selten, daß reimplantierte Zähne ohne jegliche Resorptionen wieder festgeheilt sind.

*

IV.

Die Technik des operativen Eingriffes soll bestimmt werden durch Erfahrungen und Beobachtungen, die an praktischen und experimentell durchgeführten Fällen gemacht werden konnten. Es ist wohl eine Selbstverständlichkeit, daß Zahneinpflanzungen unter streng aseptischen Maßnahmen gemacht und der Zahn vor Verunreinigung geschützt werden muß. Auch muß, um eine restitutio per primam zu ermöglichen, versucht werden, die Wurzelhautreste am Zahn oder mindestens dessen Zementschicht lebend zu erhalten. Es wird deshalb der Zahn mit körperwarmer physiologischer Kochsalzlösung — oder noch besser mit Ringer- oder Normasollösung — abgespült und bis zur Wiedereinpflanzung in einer solchen Lösung oder damit durchtränkter Gaze aufbewahrt.

Es ist in jedem Falle angezeigt, die Pulpa zu entfernen und den ganzen Wurzelkanal am besten von apikal her abzufüllen. Für das Wurzelfüllungsmaterial fordert Herrenknecht, daß es unzersetzlich sei, sein ursprüngliches Volumen beibehalte und nicht gewebsreizend wirke. Er verwendet ausschließlich eine Paste aus ausgeglühtem Zinkoxyd und Eugenol. Die Paste wird frisch angerührt, da sie bald erhärtet. Zur Sicherung kann ein Elfenbeinstift nachgeschoben werden. Während viele Autoren Wurzelfüllungsmaterial und -methode dem einzelnen überlassen, empfehlen andere die verschiedensten Wurzelfüllmaterialien: Amalgam, Guttaperchaspitzen (Reinmöller), Phosphatzement (Wirsing), Paraffin (Steiner), Chlorzinkzement, Elfenbeinstifte u. a. m. F. de Rojas erweitert den Wurzelkanal an der Spitze und füllt mit Bleidraht und Wurzelpaste. An der Spitze schneidet er den Bleidraht ab, glättet ihn und glüht ihn aus (!). Ludwig füllt die Wurzel mit Jodoformzement und schiebt einen Elfenbeinstift nach. In allen Fällen kürzt er die Wurzel um ungefähr einen Millimeter. Amalgam als retrograde Apexfüllung wurde allgemein wieder aufgegeben, da es nach möglicher Resorption der Wurzel allein als Fremdkörper im Kiefer zurückbleiben würde. Weiser und Smelhaus empfehlen die Mosettig'sche resorbierbare Jodoformknochenplombe. Ehricke und Mayrhofer glauben, daß heute nur mehr resorbierbare Füllungsmaterialien angezeigt sind. Sie empfehlen die resorbierbare Knochenplombe nach Schröder in Verbindung mit einem resorbierbaren Elfenbeinstift. Die Zusammensetzung dieses Schröder'schen resorbierbaren Zements ist: Dreibasisches Kalziumphosphat mit wässriger Orthophosphorsäure vermengt und mit Magnesium-

oxyd abgesättigt, gibt ein hartes zweibasisches Kalziummagnesiumphosphat. Die Zubereitung ist fertig in den einschlägigen Geschäften erhältlich.

Besteht die Möglichkeit nicht, den Zahn wieder in toto einzupflanzen, so wird die Wurzel mit einem Stein entsprechend geformt. Dabei ist mit Vorsicht darauf zu achten, daß durch die dabei entstehende Reibungswärme das Leben der Zementschicht nicht zerstört wird. Die Wurzelspitze wird von den einen im Hinblick auf die möglichen Nachschmerzen, Infektion und leichtere Reimplantation immer reseziert (Weiser, Steiner, Ludwig). Andere dagegen, wie Herrenknecht, Ehricke und Neumann resezieren nur krankhaft veränderte, verdickte, verkrümmte und teilweise resorbierte Wurzelspitzen.

Herrenknecht nimmt in jedem Falle Ausräumung und Füllung des Pulparaumes vor, weil nekrotisierendes Zahnmark für eine bakterielle Infektion einen locus minoris resistentiae darstellt. Williger dagegen empfiehlt in Fällen, in denen die Reimplantation sofort nach der Entfernung des Zahnes möglich ist, die Wiedereinpflanzung ohne Verzug und Rücksicht auf die Pulpa vorzunehmen. Dann aber hält Herrenknecht es für unbedingt notwendig, um von hier ausgehende spätere Komplikationen nach Möglichkeit auszuschließen, noch nachträglich, wenn der Zahn festgeworden ist, den Pulparaum von der Krone her zu eröffnen, auszuräumen und abzufüllen.

Bei Reimplantationen wurzelhauterkrankter Zähne und solcher mit Wurzel-Granulomen wird das krankhafte Gewebe am Zahnzement und in der Alveole mechanisch möglichst vollständig entfernt. Der Zahn und sein Fach werden mit leichten, nicht ätzenden Desinfizientien, wie z. B. 0,2-prozentige Chinosollösung, gereinigt. Die Implantation soll erst nach Abklingen der Schmerzen und Entzündungserscheinungen vorgenommen werden. Die leere Alveole wird inzwischen mit Jodoformtamponade offen gehalten. Beschleunigung im Ablauf der Entzündungserscheinungen erreicht man mit Chlorphenolkampfertampon. Sollte sich die Alveole in der Zeit bis zur Reimplantation — man spricht in solchen Fällen von Reimplantation im Intervall — verengert haben, so wird sie mit Fräse und Bohrer wieder erweitert.

Diese operativen Eingriffe werden unter regionärer Anästhesie vorgenommen. Herrenknecht verwendet 1½prozentige Novokainlösung mit Suprareninzusatz. Heute dürfte die 2prozentige Lösung die gebräuchlichste sein. Nachteile für die Festheilung des Zahnes durch die vorübergehende Anämie im Operationsgebiet sind nicht zu befürchten. Im Prämolaren- und Molarengebiet des Unterkiefers ist natürlich Leitungsanästhesie angebracht.

Der frisch eingepflanzte Zahn soll bis zu seiner Festheilung in seiner Lage durch irgendeine Vorrichtung fixiert werden. Oft genügt schon eine

Befestigung mit Drahtligaturen an benachbarten Zähnen. Das Auftreten von Kipp- und Drehmomenten ist aber unter allen Umständen zu vermeiden. Mitunter aber wurde eine Ueberkappung, die auf die Nachbarzähne übergreift, oder an sonstigen festen Ankerzähnen genügenden Halt fand, als notwendig erachtet und von manchen bevorzugt. Diese Ueberkappungen sind wohl in der Regel aus Metall; Schröder hat empfohlen, sie aus Zelluloid anzufertigen. Loos stellt die Fixation des Reimplantats dadurch her, daß er zwischen die Zahnwurzel und die Alveolarwand einen oder mehrere Elfenbeinbolzen eintreibt. Die Wurzel wird in ihrer Längsrichtung so aufgebohrt, daß die Elfenbeinbolzen in diese Vertiefungen zu liegen kommen. Leider sind wir nicht unterrichtet über die dadurch entstehende Beeinflussung des Heilungsverlaufes und die besonderen Wirkungen dieser nicht sichtbaren und verhältnismäßig einfachen Fixationsmethode. In sehr günstigen Fällen, nämlich bei Prämolaren und bei Molaren, die durch ihre Antagonisten schon genügend in ihr Zahnfach zurückgehalten werden, ist es nicht einmal nötig, den Zahn eigens in seiner Lage festzuhalten. Ja, Arnheim rät in allen diesen Fällen immer davon ab. Um unnötige Nachschmerzen und verzögerten Heilungsverlauf zu verhindern, ist es zweckmäßig, die Krone etwas abzuschleifen und den Zahn so außer Artikulation und Okklusion zu stellen. Frontzähne, um die es sich nach Unfällen fast ausschließlich handelt, bedürfen immer einer besonderen Fixation. Wohl am einfachsten und auch am zweckmäßigsten wird man eine länger dauernde Befestigung und Ruhigstellung des Reimplantats erzielen können, indem man einen starken, ausgeglühten Drahtbogen der Zahnreihe bukkal-labial anlegt, ihn mit Drahtligaturen oder Klammerbändern an den Zähnen befestigt und ebenso den wiedereingepflanzten Zahn daran festhält.

Erfahrungsgemäß sitzt der reimplantierte Zahn nach etwa 10 Tagen fest und wird langsam wieder funktionsfähig. Vollständige Festheilung erfordert mindestens aber 2—3 Monate Zeit. Bei Frontzähnen bleibt die Haltevorrichtung zweckmäßig bis zur festen Einheilung liegen. Bei Ueberkappungen achte man darauf, daß die Zahnhälse frei bleiben, um marginelle Entzündungen durch festgehaltene Speisereste zu verhindern. Ferner soll der Kaudruck nicht auf die Ueberkappung allein wirken. Peinlich sorgfältige Mundpflege und genaue Nachkontrolle sind zur Vermeidung aller späteren Entzündungsvorgänge und sonstiger Komplikationen unbedingt erforderlich. Feste Haltevorrichtungen sind außerdem nötig bei Zähnen, die vorher schon an Alveolarpyorrhoe erkrankt waren. In diesem Falle sind Granulationsmassen aus der Alveole gründlichst vorher zu entfernen.

Liegt das Zahnfleisch nicht dicht um den Hals des reimplantierten Zahnes an, so wird empfohlen, die Wunde mit Jodoformsalbe und der-

gleichen abzuschließen. Die Keilexzision mit nachfolgender Schleimhautnaht wird man besser nicht anwenden, da die Nähte leicht reißen und die so mobilisierten Schleimhautteile leicht nekrotisch werden. Weil Resorptionen hauptsächlich dort auftreten, wo die Substanz der Zahnwurzel beschädigt war, z. B. an Amputationsstellen der Wurzel, oder an Infraktions- und Frakturstellen, pflegt Herrenknecht dort eine dünne Schicht von Hartparaffin aufzutragen. Er glaubt dadurch Resorptionen verhindern oder doch verlangsamen zu können. Den Erfolg hievon zu beobachten hatte er jedoch leider keine Gelegenheit, da ihm diese Patienten nicht wieder zu Gesicht kamen. Aus seiner Beobachtung glaubt er allerdings hervorgehen zu sehen, daß das Paraffin dem Erfolg der Implantation nicht nachteilig zu sein scheint.

War es zur Fraktur der Zahnwurzel im zweiten oder dritten Drittel von der Spitze her gekommen, so wird die Vereinigung der Fragmente durch Einzementieren eines Metallstiftes vor der Implantation erreicht. War aber nur das obere Drittel oder noch weniger der Zahnwurzel abgebrochen, so muß das Fragment entfernt werden. Der Zahn jedoch wird ohne dieses Stück wieder eingesetzt, nachdem die scharfen Kanten der Fraktionslinie abgeschliffen und geglättet wurden.

Merkwürdigerweise finden wir nirgends in der Literatur den Hinweis auf eine mögliche Tetanusinfektion bei Zahnverlust durch Unfall. Und in der Tat ist die Gefahr doch eine sehr große. Es handelt sich bei diesen traumatischen Zahnverlusten immer um Unfälle, wobei nicht selten der ganze Kieferteil auf den Boden aufgeschlagen wird oder mindestens der Zahn selbst auf den Boden zu liegen kommt. Eine Sterilisation des Zahnes kommt im Hinblick auf den Versuch, wenigstens die äußeren Teile der Wurzel lebend zu erhalten, nicht in Frage. Es drängt sich uns daher bei allen diesen Vorkommnissen die Frage auf: ist die Möglichkeit der Tetanusinfektion gegeben oder nicht. Um dies zu beantworten muß man sich genauestens darüber erkundigen, welcher Art die Verletzung war, wie sie vor sich ging und mit welchen Gegenständen und Bodenarten verletzte Körperteile oder der herausgefallene Zahn selbst in Berührung kamen. Wir wissen nämlich, daß Tetanuserreger hauptsächlich vorkommen im Straßenstaub, im Pferdemist, in gedüngter Erde, an unebenen Holzgegenständen usw. In Symbiose mit eiterigen Infektionen kann es zu den schwersten Erscheinungen des Wundstarrkrampfes kommen. Eine genaue Ueberprüfung der dafür in Betracht kommenden Verhältnisse ist daher in jedem Falle angezeigt, um bei Gefahr einer Wundstarre den Patienten der prophylaktischen Behandlung zuzuweisen.

Nach erfolgter Einpflanzung ist die übliche, zweckmäßige Zahnpflege streng durchzuführen. Mehrmals müssen täglich Spülungen mit warmem

Wasser gemacht werden, denen man leichte Desinfizientien beigeben kann. Ein geringer Zusatz von Alkohol, der die Zahnreinigung fördert, eine stärkere Durchblutung der Weichteile bewirkt und dadurch Heilungsprozesse günstig beeinflußt, wird empfohlen. Auch Kopflichtbäder, Bestrahlungen mit der Solluxlampe und dergleichen ein- oder mehrmals täglich wirken durch aktive Hyperämie vorteilhaft. Pinselungen mit Jodtinktur und anderen scharfen Mitteln sind nicht nötig, ja wegen ihrer Aetzwirkung sogar schädlich.

Röntgenaufnahme und Röntgendurchleuchtung zeigen die Heilungsvorgänge und alle Veränderungen am Zahn und an der Alveole. Erfolgt auch nur teilweise feste knöcherne Vereinigung, so ist der Klopfschall heller als an einem gesunden Zahn und das Implantat ist gar nicht, oder doch nur ganz wenig beweglich. Tritt keine knöcherne Vereinigung ein, so ist der Klopfschall dumpf und es kann die Erscheinung des „Wurzelschwirrens" nachweisbar sein.

V.

Die Reimplantation eines Zahnes kann für den Patienten einen großen Gewinn bedeuten. Eine Zahnlücke bleibt ihm dadurch erspart, die volle Kaufähigkeit und Sprachbildung gesichert und die Entstellung durch eine Lücke im Frontzahngebiet wird vermieden. Stellungsänderungen der Nachbarzähne und Antagonisten werden verhindert und bis zur Herstellung eines anderen Ersatzes kann bei jugendlichen Patienten die volle Entwicklung der Kiefer abgewartet werden. Nach Haber und anderen ist die mögliche Belastung reimplantierter Zähne bedeutend größer als bei anderen. Dies besagt, daß das Reimplantat für die Verwendung als Pfeiler bei der Herstellung eines Brückenersatzes Bedeutung gewinnen kann. Jedoch die häufig beschränkte Lebensdauer eines solchen Zahnes wird uns in den meisten Fällen davon abhalten.

Was die Lebensdauer reimplantierter Zähne betrifft, so wird sie von den vielen Autoren recht verschieden beurteilt. Der ausschlaggebende Faktor ist und bleibt die Art der Einheilung. Erfolgt eine restitutio per primam, so ist der Dauererfolg ohne Zweifel am größten und darin stimmen auch sämtliche Autoren überein. Kommt es nun aber zu Resorptionserscheinungen, so machen wir den Grad, den Stillstand, das Wiederaufflackern und den zeitlichen Ablauf dieser Prozesse für die Lebensdauer unseres Zahnes verantwortlich. Wir selbst aber wissen leider noch sehr wenig, wie und warum sich diese Vorgänge bei den verschiedenen Individuen so unterschiedlich abwickeln. Aus diesem Grunde finden wir die Haltedauer reimplantierter Zähne nur sehr ungenau angegeben. Sie schwankt zwischen 5, 10, 15 und sogar mehr Jahren. Petermann spricht von „einigen Jahrzehnten"; Landois erzählt uns von einem Fall mit 33 und einem anderen Fall mit 12 Jahren Haltedauer; Paumgarten spricht durchschnittlich von 8 Jahren Lebensfähigkeit bei Reimplantaten; andere geben nur eine Durchschnittszeit von 5 Jahren an.

Für die Beurteilung dieses Gebietes sind einige der wichtigsten Zusammenstellung über Erfolg oder Mißerfolg recht interessant. So berichtet Scabo bei 104 Reimplantationen von nur 8 Mißerfolgen, Rothmann und Bilasko von 18 bei 174 Fällen.

Arnheim hatte bei 200 Fällen nur 2 vollständige Versager, Neumann 2 unter 39. Herrenknecht hatte unter 80 Fällen 2 Mißerfolge. Die meisten Fehlschläge beruhen auf Infektion. Es ist ja geradezu unmöglich, den Zahn,

nachdem er aus der Alveole heraus und womöglich auf den Boden gefallen war oder mit sonstigen nicht sterilen Gegenständen in Berührung gekommen war, völlig keimfrei zu erhalten. Außerdem werden durch das Anfrischen der Alveole und durch Druck die Gewebe des Zahnfaches an manchen Stellen geschädigt und damit Verhältnisse geschaffen, die auch weniger virulenten Mikroorganismen Angriffspunkte abgeben können.

Endlich wird der Erfolg und seine Dauer neben den verschiedensten uns unbekannten und bekannten Ursachen auch auf jeweilige Behandlungsweise zurückzuführen sein. Wir kennen heute die Bedeutung der Zwischenräume zwischen Wurzel und Alveole und suchen sie bestmöglichst zu verhindern. Was aber Wurzelfüllmethode und Material anbelangt, so sind wir heute noch zu keinem Standartergebnis gekommen. Vielleicht sind die resorbierbaren Materialien, wie sie Mayrhofer und Schröder empfehlen, vorzuziehen. Nicht unmaßgebend ist die Asepsis, die, wie schon betont, in der Mundhöhle nicht restlos erfüllt werden kann.

*

VI.

Krankengeschichte a.

Name: Netzle Klaus.
Alter: 9 Jahre.
Wohnort: München, Schneckenburgerstraße 18 IV.
Frühere eigene Krankheiten:
Masern ungefähr im dritten Jahr.
Mittelohrkatarrh vor einem Jahr.
Krankheiten in der Familie:
nicht bekannt.
Mundbefund:

$$\frac{6\ V\ IV\ III\ 2\ 1^{*} \mid 1\ 2\ III\ IV\ V\ 6}{6\ V\ IV\ III\ 2\ 1 \mid 1\ 2\ III\ IV\ V\ 6}$$

Geschichte:

Am 22. Mai 1935 gegen nachmittags 6 Uhr sprang der Patient von einem Baum und stürzte dabei. Mit dem Oberkiefer schlug er bei dem Sturz auf das gebeugte Knie auf. Sofort fiel der mittlere, obere, rechte Schneidezahn in toto heraus und kam auf den Waldboden zu liegen. Der Patient hob den Zahn auf und brachte ihn, in der Hand tragend, ungefähr um 7 Uhr nach Hause. Der Vater des Patienten legte den Zahn in ein Glas Wasser. Die Besichtigung der Wunde zeigte eine geringe Blutung. Eine Spülung mit Wasserstoffsuperoxydlösung wurde vorgenommen. Tags darauf, am 23. Mai, wurde der Zahn in reine Gaze gewickelt und vom Patienten in Begleitung seines Vaters in die Münchner Zahnklinik gebracht.

Dort wurde zunächst die Pulpa des herausgeschlagenen Zahnes von der Wurzelspitze her exstirpiert und Pulparaum und Wurzelkanal mit Jodoformsilberzement abgefüllt. Sodann wurde der Zahn bis zur Reimplantation in Ringerlösung gelegt.

Anschließend wurde die Schienung vorgenommen. An beide obere 6 Jahr-Molaren wurden Biberbänder Nr. 32 angelegt. Ein einfacher, ausgeglühter starker Bügel wurde daran befestigt und als Außenbogen allen Zähnen des Oberkiefers bukkal bezw. labial angelegt. Ligaturen wurden an $\frac{21 \mid 124}{}$ gelegt und, um Drehwirkungen auszuschalten, bei $\frac{\mid 1,2}{}$ Doppelligaturen hergestellt. Eine dann angefertigte Röntgenaufnahme zeigt die leere Alveole.

Regionäre Anästhesie zur Reimplantation wurde hergestellt. Das koagulierte Blut in der leeren Alveole wurde durch Auswaschen und Austupfen losgelöst und die Wurzelhaut mit einem scharfen Löffel angefrischt. Zur Desinfektion wurde ein Jodoformpudertampon eingelegt. Dann wurde der Zahn mit einem Bajonett bis zur richtigen Lage eingebracht und mit Doppelligaturen an dem Drahtbogen befestigt.

Nachuntersuchungen:

24. V. 35.

Pulsfrequenz am 23. V., abends 98 pro Min.
Temperatur am 23. V., abends 38,7°.
„ am 24. V., morgens 37,3°.
„ am 24. V., abends 37,8°.

Die ganze Nacht hindurch traten starke, ununterbrochene Schmerzen auf, sodaß Schlaf kaum möglich war. Abspülung mit Wasserstoffsuperoxyd wurde vorgenommen. In der bukkalen Zahnfleischtasche wurde geringgradige Schwellung festgestellt. Druckschmerz war kein besonderer vorhanden.

25. V. 35.

Temperatur und Pulsfrequenz normal. Schlaf gut. Bei $\underline{1}|$ wurde kleine marginelle Entzundung festgestellt. Ausspülungen mit Trypaflavin und Wasserstoffsuperoxyd wurden vorgenommen und die entzündete Stelle mit Gerbsäure-Methylenblau abgetupft. Die Möglichkeit einer Tetanusinfektion wurde in Erwägung gezogen. Nach eingehender Ueberprüfung der vorliegenden Verhältnisse, widergespiegelt in den eingangs gestellten Forderungen, wurde die Schutzinjektion nicht für notwendig befunden.

25. V. 35.

Die marginelle Entzündung war noch vorhanden, aber im Abklingen begriffen. Auf der Vorderfläche war geringer eiteriger Belag marginal zu beobachten. Bukkal ist bis zur Wurzelspitzenhöhe Druckschmerz festzustellen. Dabei entleerte sich anfangs etwas Eiter. Palatinal traten keine Erscheinungen auf. Der Zahn war vollkommen fest. Der Druckschmerz war geringer als tags zuvor. Abspritzung mit Trypaflavin und Wassertsoffsuperoxyd wurde vorgenommen.

27. V. 35.

Die marginelle Entzündung befand sich weiterhin im Abklingen. Druckschmerz war nicht mehr vorhanden. Abspritzung mit Trypaflavin und Abtupfen mit Gerbsäure-Methylenblau.

28. V. 35.

Die Entzündung war fast verschwunden. Schmerzhaftigkeit und Exsudation traten nicht mehr auf. Abwaschen mit Alkohol.

29. V. 35.

Die Entzündung war abgeklungen. Reinigung mit Trypaflavin. Die Nachbesichtigung in der orthodontischen Abteilung war ohne Befund.

31. V. 35.

Am 29. V. traten abends einige Stunden lang Schmerzen auf. Besondere Erscheinungen waren jedoch nicht festzustellen. Die übliche Reinigung wurde vorgenommen.

1. VI. 35
3. VI. 35 ohne Befund.
7. VI. 35.

Die Nachuntersuchungen wurden nun wöchentlich und später 14tägig durchgeführt. Es zeigten sich aber keinerlei Erscheinungen mehr. Die Schienung wurde 9 Wochen lang belassen. Nach ihrer Entfernung am 23. VII. 35 saß der Zahn vollkommen fest, ja fester als die übrigen, und war in jeder Beziehung funktionstüchtig.

Röntgenaufnahmen:

I. 23. V. 35.

Die Aufnahme kurz vor der Reimplantation zeigt die normalen Verhältnisse.

II. 27. V. 35.

Der Zahn ist in seiner normalen Lage fixiert und zeigt keine Besonderheiten.

III. 3. VI. 35.

Die Periodontalspalte an der distalen Wurzelseite ist etwas erweitert.

IV. 12. VI. 35.

An der Wurzelspitze zeigen sich deutlich Resorptionen, die schon einen Teil des Wurzelfüllmaterials losgelöst haben.

V. 26. VIII. 35.

Die Wurzel ist apikal schon über ein Drittel resorbiert. Die Füllung ist an der Resorptionsgrenze abgetrennt.

VI. 24. IX. 35.

Die Resorptionen sind weitergeschritten und es ist ihnen bereits über die Hälfte der Wurzel zum Opfer gefallen. Die Trennungslinie der Wurzelfüllung hat sich weiterhin verbreitert. Der abgeschnürte Teil liegt frei im Kieferknochen. Der Zahn ist dennoch fest, unbeweglich und gebrauchstüchtig.

VII. 2. VI. 36.

Die Wurzel ist fast total, die Wurzelfüllung zum Teil resorbiert. Der Zahn sitzt noch sehr fest und ist vollkommen funktionsfähig.

Krankengeschichte b.

Name: Hörmann Hans.
Alter: 11 Jahre.
Wohnort: Haag i. Obbay.
Frühere eigene Krankheiten:
Masern im dritten Lebensjahr, später Keuchhusten.
Krankheiten in der Familie:
Vater seit dem Kriege lungenkrank.
Mundbefund:

6	5	4	3	2	1		* 1	2	3	4	5	6
6	5	4	3	2	1		1	2	3	4	5	6
im Durchbruch							3					3
							5					

Geschichte:

Am 6. VIII. 1935 spielte der Junge im Hofe des väterlichen Hauses Ball und kam ungefähr gegen 13 Uhr zu Fall. Dabei schlug er mit dem Oberkiefer auf den Boden auf und schlug sich den mittleren, oberen, linken Schneidezahn samt Wurzel aus der Alveole. Der herausgeschlagene Zahn wurde sogleich vom Boden aufgehoben, mit kaltem Wasser abgespült und in die leere Alveole gedrückt. Gegen 17 Uhr kam dann der Patient in die Zahnklinik.

Dort wurde der eingepflanzte Zahn wieder aus der Alveole genommen. Die Pulpa wurde exstirpiert und Pulparaum und Wurzelkanal vom Apex her mit Chlorzinkzement abgefüllt. Bis zur Wiedereinpflanzung lag der Zahn in warmer Ringerlösung.

Inzwischen wurde die Schienung vorgenommen. Ein ausgeglühter, starker Drahtbogen wurde bukkal der oberen Zahnreihe angelegt und mit Biberbändern an den beiden 6 Jahr-Molaren befestigt. Mit Drahtligaturen an 421 | 24 wurde der Bügel an die Zahnreihe gehalten.

In ähnlicher Weise wie bei Fall a wurde die regionäre Anästhesie hergestellt, das Blutgerinsel aus der Alveole entfernt, diese angefrischt und mit Jodoformpuder desinfiziert. Sodann wurde der Zahn in seine ursprüngliche Lage gebracht und mit Doppelligaturen an den Drahtbügel fixiert.

Da der herausgeschlagene Zahn auf den Straßenboden des Hofes gefallen war, war die Möglichkeit einer Tetanusinfektion gegeben. Der Patient wurde daher noch am gleichen Tage gegen 18 Uhr der Tetanus-prophylaktischen Behandlung zugeführt. Die Temperatur des Patienten stieg tags darauf bis auf 39°, fiel aber dann langsam wieder ab und war am übernächsten Tage wieder normal.

Die Nachuntersuchungen der nächsten Tage ergaben keine Besonderheiten. Auch die späteren Beobachtungen alle 8 und dann alle 14 Tage blieben ohne Befund. Lediglich wurde eine gründliche Reinigung der geschienten Zahnreihe vorgenommen.

Die Röntgenaufnahmen vom 13. August, 29. August und 14. September zeigen den reimplantierten Zahn in normalen Verhältnissen. Geringgradige Resorption am Apex ist festzustellen in der Aufnahme vom 28. September 1935. Die Aufnahme vom 3. Juni 1936 zeigt, daß ein gutes Drittel der Wurzelspitze der Resorption zum Opfer gefallen ist. Auch der übrige Teil der Wurzel zeigt einzelne Resorptionsstellen. Der Zahn sitzt sehr fest, unbeweglich und ist vollauf funktionsfähig.

Krankengeschichte c.

Name: Ampletzer Josef.

Alter: 14 Jahre.

Wohnort: Sauerlach i. Obbay.

Frühere eigene Krankheiten:
Parotitis epidemica.
Masern und Grippe.

Krankheiten in der Familie:
nicht bekannt.

Mundbefund:

$$\frac{7\,6\,5\,4\,3\,2\,1^{*} \mid 1\,2\,3\,4\,5\,6\,7}{7\,6\,5\,4\,3\,2\,1 \mid 1\,2\,3\,4\,5\,6\,7}$$

$$\frac{6 \mid 16}{76 \mid}$$ Füllungen.

$$\frac{6 \mid 6}{}$$ Orthodontische Schiene mit Ligaturen an $\underline{21}$

Geschichte:

Vor ungefähr einem dreiviertel Jahr kam der Junge beim Spielen zu Fall und schlug dabei den Oberkiefer auf das Knie auf. Als er wieder aufstand, bemerkte er, daß sein rechter, oberer, mittlerer Schneidezahn mit mindestens $^3/_4$ der Wurzellänge aus der Alveole herausragte und sich in abnormer Stellung befand. Er wollte selbst den Zahn wieder in die richtige Stellung hineindrücken, was allerdings nicht gelang. Er begab sich in die zahnärztliche Klinik nach München. Hier wurde der Zahn in die richtige Lage gebracht und mit Drahtligatur an dem orthodontischen Bügel befestigt.

Kurze Zeit darauf wurde die Pulpa von der Krone her eröffnet, ausgeräumt und der Wurzelkanal mit Jodoformpaste abgefüllt. Leider reicht die Wurzelfüllung, wie das spätere Röntgenbild zeigt, nicht vollständig bis zur Wurzelspitze, weshalb eine spätere Wiederholung der Wurzelfüllung vorgeschlagen wird. Nach ungefähr 4 Wochen war der Zahn vollkommen fest. Durch die inzwischen weitergeführte orthodontische Regulierung zeigte der Zahn am 17. VI. 36 eine geringgradige Lockerung, von der jedoch anzunehmen ist, daß sie mit Beendigung der Behandlung behoben ist. Die Röntgenaufnahme vom 15. Mai 1936 zeigt den Zahn in normalen Verhältnissen. Die Aufnahme vom 17. Juni 1936 zeigt geringe Resorption an der Wurzelspitze.

Krankengeschichte d.

Name: Korb Ludwig.
Alter: 37 Jahre.
Wohnort: München, Westermühlstraße 16 I.
Frühere eigene Krankheiten:
nicht bekannt.
Krankheiten in der Familie:
nicht bekannt.
Mundbefund:

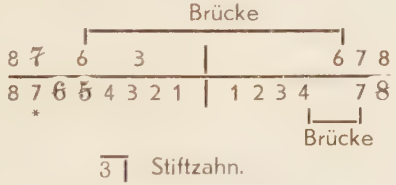

$\overline{3|}$ Stiftzahn.

Geschichte:

Nachdem der Patient seit einiger Zeit über Schmerzen geklagt hatte, kam er am 7. IV. 36 in die Zahnklinik, um sich $\overline{7|}$ extrahieren zu lassen. Eine angefertigte Röntgenaufnahme zeigte ein Granulom an der Wurzelspitze des Zahnes. Nachdem der Vorschlag zur Reimplantation des Zahnes gemacht worden war, wurde am 15. IV. 1936 der Zahn extrahiert und in warme, physologische Kochsalzlösung gebracht. Sodann wurde der Herd mit scharfem Löffel ausgeräumt. Die Pulpa des Zahnes wurde von zentral her frei gelegt und ausgeräumt. Nach gründlicher Reinigung wurden die Kanäle abgefüllt. Da der mesiale nicht durchgängig war, wurde von apikal her nach Verkürzung der Wurzelspitzen um 2—3 mm mit Amalgam abgedeckt. Die Krone wurde etwas abgeschliffen, um außer Funktion ge-

stellt zu sein. Hierauf wurde der Zahn wieder in seine frühere Stellung zurückgebracht. Nach ungefähr 3—4 Wochen war er vollkommen fest und funktionsfähig. Die Nachuntersuchung am 17. VI. 36 ergab den gleichen Befund. Die am gleichen Tage angefertigte Röntgenaufnahme zeigt den Zahn in normalen Verhältnissen. Der Hohlraum der resezierten Wurzelspitzen zeigt teilweise Knochenapposition.

Krankengeschichte e, f.

Name: Fischer Luise.
Alter: 27 Jahre.
Wohnung: München, Oberländerstraße 16 4.
Frühere eigene Krankheiten:
Nervenzusammenbruch nach Entbindung, später Ovarialexstirpation, Nasen- und Fingeroperation, Wurzelspitzenresektion an den mittleren oberen Schneidezähnen. Die Patientin zeigt ein blasses, schwächliches Aussehen und klagt über starke Nerven- und Herzschwäche.
Krankheiten in der Familie:
nicht bekannt.
Mundbefund:

8 7 6 5 4 3 2 1 | 1 2 3 4 5 6 7 8
8 7 6 5 4 3 2 1 | 1 2 3 4 5 6 7 8

1 | 1 Stiftzähne 6 | 6 Kronen.
65 | 3 Füllungen 7 | 8 Kavitäten.
3 4 | 4

Geschichte:

Eine Röntgenaufnahme zeigt die Wurzelgranulome an |567. 5 sollte reseziert, 6 und 7 reimplantiert werden. Am 3. VI. 36 wurde nun nach Leitungsanästhesie 6 und 7 extrahiert und in warme physiologische Kochsalzlösung gelegt. Die Krone bei 6 wurde entfernt und dann beide Zähne von der Krone her eröffnet. Die darauf mit Beutelrockbohrern durchgängig gemachten Kanäle ergaben Gangrän. Die Wurzelspitzen beider Zähne wurden um 2—3 mm verkürzt. Nach gründlicher Reinigung der Kanäle wurden diese mit Chlorzinkzement abgefüllt. Der mesiale Kanal von 6 war wegen der Wurzelkrümmung nicht ganz durchgängig und wurde daher außerdem noch apikal mit Amalgam abgedeckt. Die Granulome an den Zähnen wurden bei der Extraktion mitentfernt.

Inzwischen wurde die Wurzelspitzenresektion von 5 vorgenommen und anschließend die extrahierten Zähne in ihre bisher austamponierten Al-

veolen zuruckgebracht. Der 6er stand, da seine Ueberkronung entfernt war, außer Kontakt, ebenso schien der 7er mit seinem Antagonisten nicht in Berührung zu sein.

Am nächsten Tag erschien die Patientin mit heftigen Nachschmerzen. Vermutlich war dafür der resezierte Zahn anzuschuldigen. Unter Kurzwellenbehandlung besserten sich die Schmerzen in den folgenden Tagen. Der reimplantierte 7er schmerzte bei Berührung mit seinem Antagonisten. Auch dies besserte sich sofort, nachdem $\underline{|8}$ etwas abgeschliffen worden war. Die Nachbesichtigung in den folgenden Tagen ergab normale Verhältnisse. Am 15. VI. ist festzustellen: Die reimplantierten Zähne sind, wenn auch noch nicht vollkommen fest und funktionsfähig, so doch bedeutend unbeweglicher als kurze Zeit nach der Reimplantation. Mit Bestimmtheit ist anzunehmen, daß sie nach einigen Wochen ihre vollkommene Festigkeit wieder erreicht haben werden.

*

VII.

Petermann 1934.

Ein Junge, sein eigener Sohn, spielte am Pfingstsonntag 1933 in Potsdam auf einer Werft. Er stieg in ein Boot und fiel vornüber mit dem Mund auf eine Bootsrippe. Aus dem Mund heftig blutend, kam er heim. Im Taschentuch hatte er einen oberen Schneidezahn; an der Oberlippe hatte er eine Wunde. Weiter war die Schleimhaut der Ober- und Unterlippe, sowie das Zahnfleisch stark zerfetzt. Der Junge hatte noch das Milchgebiß, nur 4 bleibende Schneidezähne waren vorhanden. Von diesen fehlten nun 3 und nur einer war im Taschentuch. Die unteren Schneidezähne schienen abgebrochen. Der vorhandene Zahn wurde in einer rasch improvisierten Kochsalzlösung abgespült und in die leere Alveole gesteckt. Die Nachuntersuchung am Unterkiefer ergab, daß es sich um keine abgebrochenen Zähne, sondern um den rauhen, frakturierten Kiefer handelte. Eine halbe bis dreiviertel Stunde nach der Verletzung wurde an der Unglücksstelle gesucht. Beide Schneidezähne wurden unten im Boot, im schmutzigen Wasser liegend, gefunden. Auch sie wurden mit Kochsalzlösung abgespült und in die Alveolen gesteckt. Zahnärztliche Hilfe war nicht zu erreichen.

Nach 8—10 Tagen hatten sich die Zahnfleischwunden gereinigt und nach 14 Tagen war keine Sekretion, auch nicht aus den Alveolen zu beobachten. Die Wurzel des oberen Schneidezahnes war nicht vollständig, die Spitze war in der Alveole geblieben. Es handelte sich um eine Fraktur zwischen dem 2. und 3. Drittel der Wurzel.

Nach 14 Tagen wurde der Zahnarzt besucht. Inzwischen war zwischen Wurzel und Spitze des oberen Schneidezahnes eine Distanz aufgetreten und der Zahn wackelte stark. Der Zahnarzt nahm den Zahn heraus, entfernte die Spitze und rauhte die Alveole an. Der Rest der Wurzel wurde abgeschliffen. Nachdem die Pulpa entfernt und die Höhle abgefüllt war, wurde der Zahn reponiert. An der oberen und unteren Zahnreihe wurde eine Schiene bis vor 6 Wochen (1. XII. 33) getragen. Das Ergebnis ist: sämtliche 3 Zähne sind eingeheilt und ihre Funktion ist gut. Der Patient beißt und kaut normal. „Wenn sie auch keine vollwertigen Zähne sind, so ist doch nach den Erfahrungen, die man mit Reposition ausgefallener Zähne gemacht hat, zu hoffen, daß sie noch einige Jahrzehnte halten."

Landois 1934.

Eine 42jährige Frau fiel als Kind mit 9 Jahren (3. II. 1901) in Berlin beim Eislauf mit dem Mund auf eine Bank. Dabei brach sie den 1. linken (wahrscheinlich oberen) Schneidezahn vollkommen aus. 1 rechts wurde gelockert und wackelte in der Alveole hin und her. Der ausgebrochene Zahn blieb im Eis liegen. Die Behandlung führte der Chirurg Professor Rinne. Er ließ den Zahn, der 4 Stunden im Eis lag, holen und setzte ihn wieder ein, ohne daß die Pulpa angebohrt worden wäre. Beide Zähne, eins rechts und eins links, wurden mit Draht befestigt. Der ausgeschlagene eins links hielt bis 1913, also 12 Jahre. Er wurde locker und mußte schließlich wegen Halskaries entfernt werden. Eins rechts, der ja praktisch auch ausgeschlagen war und nur mehr lose im Kiefer hing, sitzt jetzt noch vollkommen fest, nach 33 Jahren. Er hat sich jetzt allerdings schwarz verfärbt. Die Röntgenaufnahme zeigt, daß der Pulpakanal vollkommen dentifiziert ist.

Brit. Dent. Journ. 1924.

Einem 12jährigen Knaben wurde beim Fußballspiel der rechte 1., sowie der linke 1. und 2. obere Schneidezahn ausgeschlagen. An der Oberlippe war starke Quetschung und Schwellung vorhanden. Kieferbruch konnte nicht festgestellt werden. In der Gegend des linken, mittleren und seitlichen Schneidezahnes war eine leichte Splitterung des Alveolarfortsatzes festzustellen. Die Zähne selbst waren nicht beschädigt. Nach gründlicher Reinigung wurden sie eine halbe Stunde lang in Wasserstoffsuperoxyd gelegt. Wurzelspitzenresektion wurde in Länge von $^1/_8$ " (= 3,2 mm) vorgenommen. Sodann wurde nach Ausräumung der Pulpa Wurzelkanal und Pulpahöhle mit Alkohol ausgetrocknet und letztere mit Zinkoxyd und Eugenol abgefüllt. Apikal wurde mit Silberamalgam verschlossen. Nachdem nun aus der Alveole das Blutgerinnsel entfernt war, wurde die Reimplantation vorgenommen. Mittels einer, mit Zement befestigter Zinnschiene, wurde das Reimplantat an seinem Platze fixiert. 4—5 Tage hindurch trat eine Eiterung auf. Nach 3 Wochen war der rechte mittlere Schneidezahn fest, die anderen aber sehr lose und mußten deshalb entfernt werden. Nach 6 Monaten war der reimplantierte Zahn fest, transluzent und nicht verfärbt. Das Röntgenbild zeigte gesunden periapikalen Zustand und gute Knochenbildung.

Monheimer 1930.

Am 10. Dezember 1924 kommt ein Patient in die Sprechstunde und gibt an, vor einer viertel Stunde gefallen zu sein. Da er mit dem Mund dabei gegen seinen Violinkasten gestoßen war, schlug er sich den rech-

ten, oberen, mittleren Schneidezahn heraus. Der Patient hob den Zahn auf, reinigte ihn mit Schnee und drückte ihn wieder in die Alveole. Die Untersuchung ergab einen sehr lockeren oberen Schneidezahn. Dieser wurde nun mit Ligaturen und später mit einem breiten Band an den Nachbarzähnen befestigt. Der Patient verreiste ins Ausland und kam erst vor wenigen Wochen zurück. Der reimplantierte Zahn sitzt sehr fest und der Patient hatte damit nie Beschwerden. Der Zahn ist seit 6 Jahren absolut funktionstüchtig. Die Röntgenaufnahme zeigt keinen pathologischen Befund.

Zierz 1933.

Bei einer Schlägerei wurde einem Manne ein seitlicher Schneidezahn herausgeschlagen. Der Patient erscheint nach 14 Tagen, um sich die Lücke schließen zu lassen. Zum Glück trug er den Zahn in der Westentasche. Der Zahn wurde reimplantiert und mit einer Schiene (entgegen Arnheims Angaben) befestigt, weil er so nicht halten wollte. Nach 4 Jahren ist der Zahn vollkommen fest und unbeweglich, wenn auch wegen beginnender Resorption etwas eingesunken. Auf Grund des Röntgenbildes wird er wohl noch 3—4 Jahre halten.

F. de Rojas 1932.

Einem Radfahrer wurden bei einem Unfall beide Schneidezähne (wahrscheinlich obere, mittlere) ausgeschlagen. Sie wurden aus dem Straßenschmutz aufgesucht und wieder in die Alveolen eingesetzt. Einer von den beiden wurde wieder fest.

Thoring 1927.

Ein Kind spielte Ball und rannte mit einem anderen Kinde zusammen. Dabei wurde der mittlere und seitliche Schneidezahn und der Eckzahn der gleichen Seite eingebüßt. Auf den Rat des behandelnden Zahnarztes Dr. Thoring sucht die Mutter des Kindes auf dem Ballspielplatz die Zähne und bringt sie in die Sprechstunde. Nach Behandlung und Sterilisation wurden sie reimplantiert und waren nach 8wöchentlicher Heilung festgewachsen.

Val. Macdonald 1926.

Bei einem Motorradunfall wurden die beiden mittleren, oberen Schneidezähne aus der Alveole gedrückt. Ein Zahn wurde nach dem Unfall auf der Straße aufgelesen, der andere war in den Nasenboden gedrückt. Nach Reinigung mit Ringerlösung und Wurzelfüllung wurden sie wieder eingepflanzt und durch Kappen und Schiene befestigt. Die Fixierung wurde 10 Monate belassen. Es wurde dann eine normale Festigkeit erzielt.

Geiger 1929.

Ein 14 Jahre altes Mädchen hatte sich durch Fall einen mittleren, oberen Schneidezahn ausgebrochen. Vor der Reimplantation wurde die Wurzelspitze reseziert. Der Zahn heilte fest. Eine Kontrollaufnahme nach einem Jahr zeigte keine Resorption.

L. Viau 1925.

Durch ein Trauma wurden die beiden unteren, mittleren Schneidezähne soweit aus der Alveole gehoben, daß sie nur noch ganz gering mit dem Periost zusammenhingen. Sie wurden in die Alveole zurückgepreßt und heilten wieder ein. Nach einiger Zeit trat allerdings Verfärbung auf. Nach 25 Jahren wurde die Wurzelbehandlung durchgeführt. Jetzt, nach 50 Jahren, sind die Zähne noch gebrauchsfähig.

Verfasser 1933.

Bei der Unterhaltung mit einem Herrn fiel auf, daß dessen rechter, oberer, mittlerer Schneidezahn eine recht merkwürdige Stellung hatte. Auf Befragen erzählt der Herr folgende Geschichte: Mit 26 Jahren — es war 1901 — hatte ich einen Radunfall. Bei dem Sturz fiel ich auf den Oberkiefer auf und war dann einige Zeit bewußtlos. Nach dem Erwachen wollte ich das im Mund befindliche Blut ausspucken, und spürte dabei einen festen Gegenstand, den bewußten Zahn. Ich nahm ihn mit den Fingern aus dem Munde, betrachtete ihn und da er mir vollkommen gesund erschien, steckte ich ihn wieder in sein leeres Fach. Allerdings brachte ich ihn nicht ganz in seine richtig natürliche Lage, sondern verdrehte ihn, sodaß die mesiale Seite nach labial gerichtet war. Wahrscheinlich wurde mit Rücksicht auf die Schmerzen eine weitere Reposition unterlassen. Während der nächsten Zeit wurde auch der Versuch einer funktionellen Inanspruchnahme wegen der dabei sofort auftretenden heftigen Schmerzen unterlassen. Nach ungefähr 14 Tagen war der Zahn fest, und konnte allmählich wieder ganz gebraucht werden. Eine Okklusionsstörung trat durch die abnorme Stellung nicht auf. Im Jahre 1933 wurde der Zahn immer lockerer und fiel schließlich als das Opfer einer marginalen progressiven Periodontitis aus. Die Wurzel war vollkommen ganz und zeigte keine Resorptionen.

*

VIII.

Schrifttum.

Lexer: Die freien Transplantationen, Verlag F. Enke, Stuttgart 1924.

Mayrhofer: Chirurgie der dentalen Mund- und Kieferkrankheiten, Verlag F. Enke, Stuttgart 1930.

Faulhaber-Neumann: Die chirurgische Behandlung der Wurzelhauterkrankung, Schleimhautaufklappung, Wurzelspitzenresektion und Replantation, Berlin 1912, Verlag H. Meußer.

Zentralblatt für Chirurgie, 61. Jahrgang, 1934, N. 22.

British Dental Journal, 15. IV. 1924.

Zeitschrift f. Stomatolg. 1925, N. 1.

Zentralorgan für die gesamte Chirurgie, Bd. 67.

Misch: Die Fortschritte der Zahnheilkunde, 1925, N. 1.

Ehricke: Die Odontoplastik.

Quintarelli: Dental, Monatsschrift f. Zahnheilkunde, 1931.

Ann. Clin. Odontoiatr. 8, 64—79.

F. de Rojas: Presse dent. 32, 626—638; 1930.

Williger: Zahnärztliche Chirurgie, Bd. I. Verlag Klinkhardt, Leipzig 1927.

Zahnärztliche Rundschau 1921, N. 20.
" " 1922, N. 50.
" " 1925, N. 30.
" " 1929, N. 6, N. 42.
" " 1924, N. 42.
" " 1930, N. 4, N. 6, N. 8, N. 38.
" " 1931, N. 19.
" " 1932, N. 43.
" " 1933, N. 15, N. 46.

✶